

Lektion 15

Pericardium og nerveforløb i Thorax

1. Hvad forstår man ved hjertesækken?

Det er en lukket, serøs sæk, med hjertet invagneret, dvs der findes et indre visceralt blad, og et ydre parietalt og imellem de to en *cavitas pericardialis*.

2. Hvilke lag af hjertesækken skal man gennemskære, for at kunne føre en finger ind i sinus transversus og sinus obliquus?

Der skal skæres ind til *cavitas pericardialis*, dvs det fibøse pericardium incl. *Lamina parietalis* skal fjernes.

3. Hvilke kar begrænser sinus transversus pericardii?

Fortil: *aorta* og *truncus pulmonalis*

Bagtil: (de to atrier)

Nedadtil: (vinklen mellem atrieerne og de store arterier)

Opadtil: *a. pulmonalis dxt*

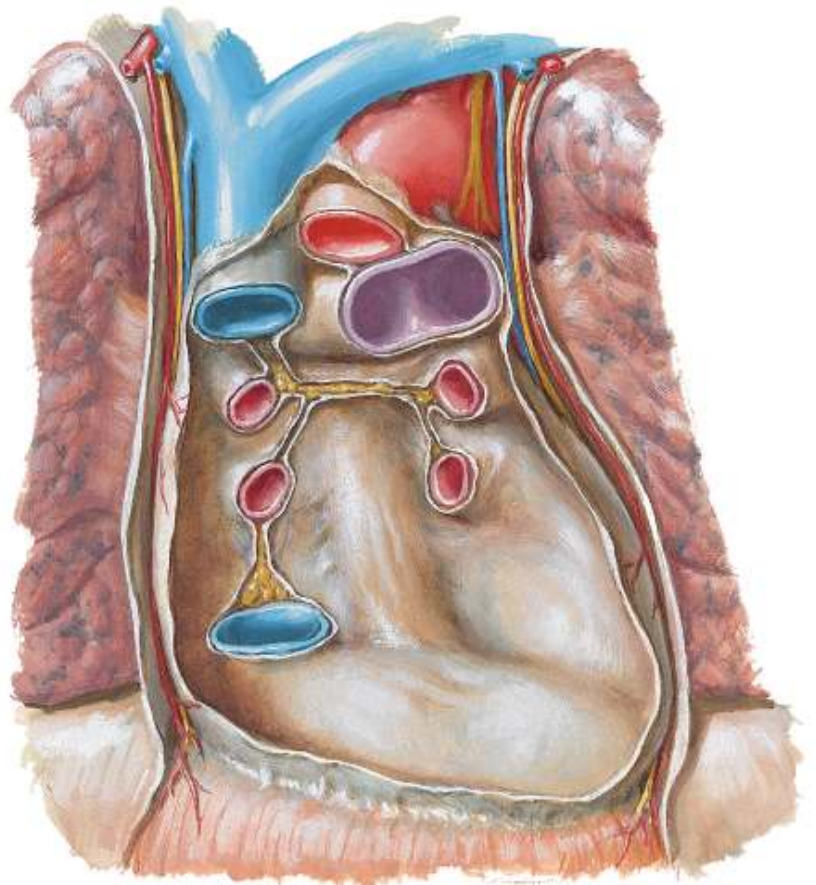
4. Hvilke kar begrænser sinus obliquus pericardii?

Til højre begrænses den af *v. cava inf* og *vv. pulmonales dxt*.

Til venstre af *vv. Pulmonales sin.*

5. Hvilken nerve innerverer pericardiet?

Nerveforsyningen sker via *nn. phrenici*



S

6. Hvordan forløber *n. vagus* i forhold til lungeroden (s199)?

På højre side løber nerven bag ved lungeroden.

På venstre side løber den også ned bagved lungeroden.

7. Hvilket kar ligger *n. laryngesu recurrens* sig i krog med på højre og venstre side?

På højre side: *a. subclavia dxt*

På venstre side: *aorta (arcus)*

S

8. Hvordan forløber *n. phrenicus* i mediastinum på højre og venstre side?